

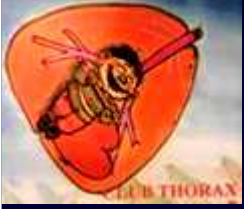

Dossier 3

M. EL HAJJAM

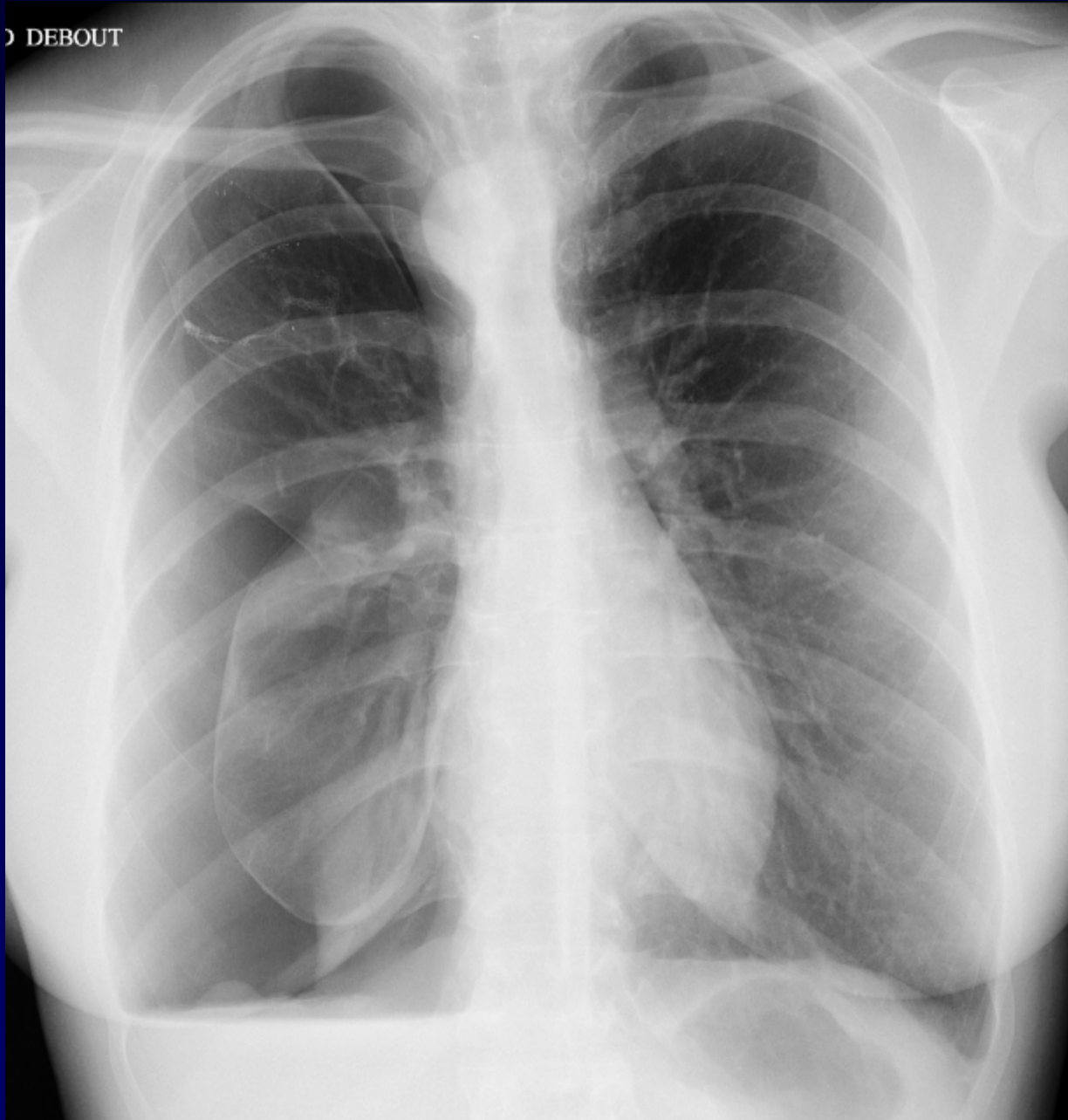
P. LACOMBE

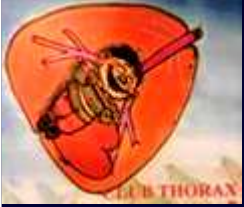Femme de 35 ans

Douleur thoracique droite brutale



D DEBOUT





Diagnostic ?



Diagnostic

Hydro-pneumothorax droit

Y a-t-il autre chose sur la radiographie ?



Diagnostic

Hydro-pneumothorax droit

Dextroposition aortique

Codage : Plèvre – Cardiovasculaire - Anatomie